



## СОДЕРЖАНИЕ

Что такое «Фемофлор® Скрин»? .....	4
Показатели, выявляемые «Фемофлор® Скрин» .....	4
Варианты состояния микрофлоры .....	5
Техника получения биологического материала для исследования «Фемофлор® Скрин» .....	5
Описание клинических примеров .....	7

## ЧТО ТАКОЕ «ФЕМОФЛОР® СКРИН»?

«Фемофлор® Скрин» (ПЦР в режиме реального времени) — метод диагностики урогенитальных инфекций, вызванных патогенными и условно-патогенными микроорганизмами, у женщин.

### ПОКАЗАНИЯ К ПРИМЕНЕНИЮ:

- первичное обращение пациентки с жалобами со стороны урогенитальной системы;
- профилактическое обследование, включая скрининг ИППП.

## ПОКАЗАТЕЛИ, ВЫЯВЛЯЕМЫЕ «ФЕМОФЛОР® СКРИН»

**Общая бактериальная масса (ОБМ)**, бактериальная обсемененность — оценка общего количества бактерий биотопа. Данный показатель принимается за 100%, и с ним сравнивается количество выявленных УПМ. Минимальное пороговое значение —  $10^5$ .

**Контроль взятия биоматериала (КВМ)** — оценка количества биоматериала в пробирке по количеству ДНК человека, которая содержится во всех клетках, кроме эритроцитов. Минимальное пороговое значение —  $10^4$ .

### Нормофлора:

***Lactobacillus spp.*** — основной представитель нормофлоры урогенитального тракта здоровой женщины репродуктивного возраста. В норме лактобактерии составляют 80–100% ОБМ.

### Условно-патогенные микроорганизмы:

***Gardnerella vaginalis/Prevotella bivia/Porphyromonas spp.*** — относительный показатель, определяющий долю группы данных микроорганизмов в ОБМ. Условно-патогенные генитальные микоплазмы (*Ureaplasma spp, Mycoplasma*

*hominis*) и дрожжевые грибы рода *Candida spp.* — количественные показатели. Клинически значимое пороговое значение —  $10^4$ .

### **Облигатные патогены**

Облигатные бактериальные патогены (*Mycoplasma genitalium*, *Trichomonas vaginalis*, *Neisseria gonorrhoeae*, *Chlamydia trachomatis*) и вирусы (*HSV-1,2*, *CMV*) — качественный показатель (выявлено/не выявлено), т. к. отсутствуют в урогенитальном тракте здоровых лиц.

## **ВАРИАНТЫ СОСТОЯНИЯ МИКРОФЛОРЫ**

### **НОРМОЦЕНОЗ:**

Нормофлора составляет большую часть ОБМ (80–100%), относительное количество УПМ ниже пороговых значений.

### **ДИСБИОЗ:**

Снижение доли нормофлоры в ОБМ (менее 80–100%) трактуется как дисбиоз.

## **ТЕХНИКА ПОЛУЧЕНИЯ БИОЛОГИЧЕСКОГО МАТЕРИАЛА ДЛЯ ИССЛЕДОВАНИЯ «ФЕМОФЛОР® СКРИН»**

Перед получением клинического образца свободное отделяемое из половых органов удаляют стерильным ватным тампоном. Соскоб эпителиальных клеток получают вращательными движениями одноразового стерильного урогенитального зонда. Полученный образец помещают в пробирку типа «Эппендорф», содержащую транспортную среду.

## Порядок взятия материала в пробирку с транспортной средой

1. С помощью одноразового зонда сделать соскоб эпителиальных клеток.
2. Открыть крышку пробирки. Перенести зонд с биоматериалом в пробирку с транспортной средой, зонд тщательно прополоскать в транспортной среде, затем извлечь и удалить. При необходимости взятия биоматериала из разных локализаций (влагалище, уретра, цервикальный канал) повторить процедуру, каждый раз забирая материал новым зондом в новую пробирку.
3. Пробирку плотно закрыть крышкой, промаркировать.

## Особенности получения клинического образца в зависимости от локализации

Решение о необходимости исследовать ту или иную локализацию для анализа урогенитальной биоты принимает лечащий врач на основании совокупности жалоб пациента и клинической картины.

### Влагалище

- клинический образец получают с боковых или заднебоковых сводов влагалища;
- накануне обследования не допускается проводить туалет половых органов и спринцевание;
- материал должен быть взят ДО проведения бимануального гинекологического обследования;
- зеркало перед манипуляцией можно смочить горячей водой, применение антисептиков для обработки зеркала противопоказано;
- у девочек взятие материала производят со слизистой оболочки преддверия влагалища, а в отдельных случаях — из заднего свода влагалища через отверстие гименального кольца.

### Цервикальный канал

- перед взятием материала необходимо УДАЛИТЬ ватным тампоном слизь и затем обработать шейку матки стерильным физиологическим раствором;
- для получения клинического образца инструмент вводят на глубину 1,5–2 см; при извлечении зонда необходимо полностью исключить его касание стенок влагалища.

## ОПИСАНИЕ КЛИНИЧЕСКИХ ПРИМЕРОВ

### ПРИМЕР 1.

Пациентка 23 лет обратилась с жалобами на выделения из половых путей и дискомфорт в области половых органов в течение 2 последних недель. Самостоятельно не лечилась, ИППП отрицает. Половой партнер постоянный, случайные половые контакты отрицает. Появление подобных симптомов отмечает 1 раз в 2-3 месяца, в связи с чем самостоятельно использует местнодействующие препараты, содержащие метронидазол. После лечения субъективные симптомы заболевания отсутствуют, однако затем происходит рецидив заболевания.

#### **Результаты физикального обследования:**

Телосложение нормостеническое, половые органы развиты правильно, половая щель сомкнута.

Объективно при гинекологическом обследовании: слизистая оболочка влагалища гиперемирована, не отечна, в задне-боковом своде умеренные слизистогнойные выделения; слизистая оболочка шейки матки бледно-розового цвета, выделения из цервикального канала отсутствуют. pH — 5, проба с 10% КОН — отрицательная.

#### **Результаты лабораторных исследований:**

Микроскопическое исследование: поверхностные клетки эпителия — умеренное количество, лейкоциты во влагалище — 15–20 в поле зрения, отношение полиморфноядерных лейкоцитов к клеткам плоского эпителия более чем 1:1; лейкоциты в цервикальном канале — 0–5 в поле зрения; *грам-диплококки*, *Trichomonas vaginalis* — не выявлены.

ПЦР в реальном времени «Фемофлор® Скрин»: выраженный дисбиоз, *Ureaplasma spp.* выше пороговых значений.

**DS:** вагинит, вызванный *Ureaplasma spp.* (A63.8)

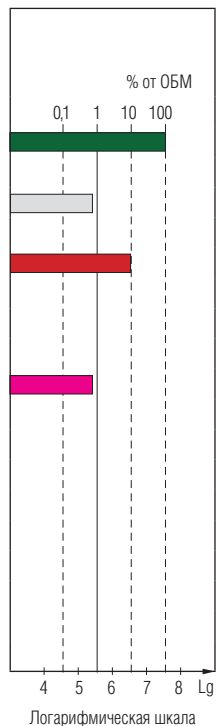
#### **Вариант терапии:**

- доксицилина моногидрат 100 мг перорально 2 раза в сутки в течение 10 дней.

№	Наименование исследования	Результат	
		Количественный	Относительный Lg (X/ОБМ)
	Контроль взятия материала	10 <sup>6.1</sup> <input type="checkbox"/>	
1	Общая бактериальная масса	10 <sup>7.5</sup> <input type="checkbox"/>	
НОРМОФЛОРА			
2	Lactobacillus spp.	10 <sup>5.4</sup>	-2,2 (0,6-0,8%) <input checked="" type="checkbox"/>
Облигатно-анаэробные микроорганизмы			
3	Gardnerella vaginalis + Prevotella bivia + Porphyromonas spp.	10 <sup>6.5</sup>	-1,0 (9-12%) <input checked="" type="checkbox"/>
Дрожжеподобные грибы			
4	Candida spp.*	не выявлено <input type="checkbox"/>	
Микоплазмы			
5	Ureaplasma spp.*	10 <sup>5.4</sup> <input checked="" type="checkbox"/>	
6	Mycoplasma hominis*	не выявлено <input type="checkbox"/>	
Патогенные микроорганизмы			
7	Mycoplasma genitalium**	не выявлено <input type="checkbox"/>	
8	Trichomonas vaginalis**	не выявлено <input type="checkbox"/>	
9	Neisseria gonorrhoeae**	не выявлено <input type="checkbox"/>	
10	Chlamydia trachomatis**	не выявлено <input type="checkbox"/>	
11	HSV-2**	не выявлено <input type="checkbox"/>	
12	CMV**	не выявлено <input type="checkbox"/>	
13	HSV-1**	не выявлено <input type="checkbox"/>	

\* Абсолютный анализ Lg (X).

\*\* Качественный анализ.



## Рекомендации:

В связи со значительным несоответствием обсемененности биотопа (ОБМ) и долей выявленных микроорганизмов для более полной оценки состояния вагинальной микрофлоры целесообразно провести расширенное исследование биоценоза влагалища с помощью теста «Фемофлор®».

## ПРИМЕР 2.

Пациентка 30 лет обратилась с жалобами на выделения из половых путей, тянущие боли внизу живота в течение трех дней. Самостоятельно не лечилась, ИППП отрицает. Половой партнер постоянный, случайные половые контакты отрицает.

### **Результаты физикального обследования:**

Телосложение нормостеническое, половые органы развиты правильно, половая щель сомкнута.

Объективно при гинекологическом обследовании: слизистая оболочка влагалища бледно-розового цвета, не отечна, в задне-боковом своде умеренные слизисто-гнойные выделения; слизистая оболочка шейки матки в области цервикального зева гиперемирована, отечна, слизисто-гнойные обильные выделения из цервикального канала. pH — 5, проба с 10% КОН — отрицательная.

### **Результаты лабораторных исследований:**

Микроскопическое исследование: поверхностные клетки эпителия — умеренное количество, лейкоциты во влагалище — 10–15 в поле зрения, отношение полиморфноядерных лейкоцитов к клеткам плоского эпителия менее чем 1:1; лейкоциты в цервикальном канале — 25–30 в поле зрения; *грам-диплококки*, *Trichomonas vaginalis* — не выявлены.

ПЦР в реальном времени «Фемофлор® Скрин»: значение показателя «Контроль взятия биоматериала» ниже пороговой величины, ОБНАРУЖЕНО *Mycoplasma genitalium*.

**DS:** цервицит, вызванный *Mycoplasma genitalium* (A63.8).

### **Вариант терапии:**

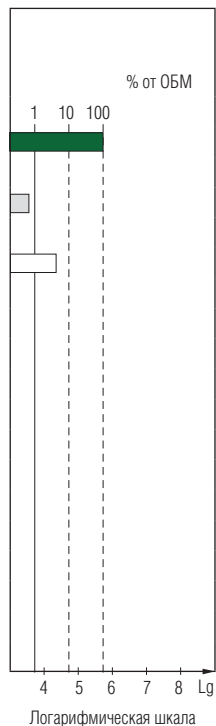
- джозамицин 500 мг перорально 3 раза в сутки в течение 10 дней.



№	Наименование исследования	Результат	
		Количественный	Относительный Lg (X/ОБМ)
	Контроль взятия материала	10 <sup>3.3</sup>	■
1	Общая бактериальная масса	10 <sup>5.7</sup>	□
НОРМОФЛОРА			
2	Lactobacillus spp.	10 <sup>3.5</sup>	-2,2 (0,6-0,8%) ■
Облигатно-анаэробные микроорганизмы			
3	Gardnerella vaginalis + Prevotella bivia + Porphyromonas spp.	10 <sup>4.4</sup>	-1,4 (4-5%) ■
Дрожжеподобные грибы			
4	Candida spp.*	не выявлено	□
Микоплазмы			
5	Ureaplasma spp.*	не выявлено	□
6	Mycoplasma hominis*	не выявлено	□
Патогенные микроорганизмы			
7	Mycoplasma genitalium**	ОБНАРУЖЕНО	■
8	Trichomonas vaginalis**	не выявлено	□
9	Neisseria gonorrhoeae**	не выявлено	□
10	Chlamydia trachomatis**	не выявлено	□
11	HSV-2**	не выявлено	□
12	CMV**	не выявлено	□
13	HSV-1**	не выявлено	□

\* Абсолютный анализ Lg (X).

\*\* Качественный анализ.



## Рекомендации:

Обследование полового партнера (ПЦР в реальном времени — «Андрофлор® Скрин»), в случае обнаружения *M. genitalium* лечение полового партнера.

## Примечание:

При выявлении абсолютных патогенов — возбудителей ИППП лечение пациента проводится независимо от результатов показателей «Контроль взятия материала» и «Общая бактериальная масса». По решению врача возможно повторное взятие биоматериала для объективной оценки показателей нормофлоры и условно-патогенной микрофлоры.

### ПРИМЕР 3.

Пациентка 27 лет обратилась с жалобами на выделения из половых путей, зуд и жжение во влагалище в течение последних суток. Самостоятельно не лечилась, ИППП отрицает. Половой партнер постоянный, случайные половые контакты отрицает.

#### **Результаты физикального обследования:**

Телосложение гиперстеническое, половые органы развиты правильно, половая щель сомкнута.

Объективно при гинекологическом обследовании: слизистая оболочка влагалища отечна, выраженная гиперемия, в задне-боковом своде обильные густые выделения белого цвета; слизистая оболочка шейки матки бледно-розового цвета, выделения из цервикального канала отсутствуют. pH — 4,5, проба с 10% КОН — отрицательная.

#### **Результаты лабораторных исследований:**

Микроскопическое исследование: поверхностные клетки эпителия — умеренное количество, лейкоциты во влагалище — 20–30 в поле зрения, отношение полиморфноядерных лейкоцитов к клеткам плоского эпителия более чем 1:1, преобладание вегетирующих форм грибов *Candida* — псевдомицелия и почкующихся дрожжевых клеток; лейкоциты в цервикальном канале — 10–15 в поле зрения; *грам-диплококки*, *Trichomonas vaginalis* — не выявлены.

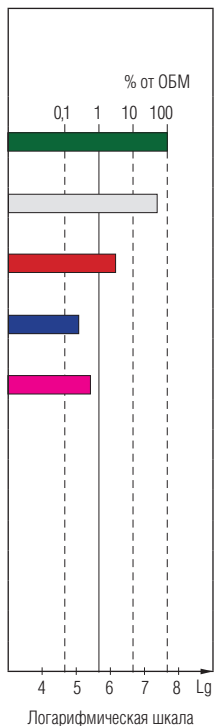
ПЦР в реальном времени «Фемофлор® Скрин»: умеренный дисбиоз, грибы рода *Candida spp.* и *Ureaplasma spp.* превышают пороговые значения.

**DS:** вагинит, вызванный *Ureaplasma spp.* (A63.8). Кандидоз вульвы и вагины (B37.3).

#### **Вариант терапии:**

- джозамицин 500 мг 3 раза в сутки перорально в течение 10 дней;
- натамицин вагинальные суппозитории 100 мг 1 раз в сутки в течение 6 дней.

№	Наименование исследования	Результат	
		Количественный	Относительный Lg (X/ОБМ)
	Контроль взятия материала	10 <sup>5.2</sup>	<input type="checkbox"/>
1	Общая бактериальная масса	10 <sup>7.6</sup>	<input type="checkbox"/>
НОРМОФЛОРА			
2	Lactobacillus spp.	10 <sup>7.3</sup>	-0,3 (45-60%) <input type="checkbox"/>
Облигатно-анаэробные микроорганизмы			
3	Gardnerella vaginalis + Prevotella bivia + Porphyromonas spp.	10 <sup>6.0</sup>	-1,6 (1,9-2,6%) <input type="checkbox"/>
Дрожжеподобные грибы			
4	Candida spp.*	10 <sup>4.9</sup>	<input checked="" type="checkbox"/>
Микоплазмы			
5	Ureaplasma spp.*	10 <sup>5.4</sup>	<input checked="" type="checkbox"/>
6	Mycoplasma hominis*	не выявлено	<input type="checkbox"/>
Патогенные микроорганизмы			
7	Mycoplasma genitalium**	не выявлено	<input type="checkbox"/>
8	Trichomonas vaginalis**	не выявлено	<input type="checkbox"/>
9	Neisseria gonorrhoeae**	не выявлено	<input type="checkbox"/>
10	Chlamydia trachomatis**	не выявлено	<input type="checkbox"/>
11	HSV-2**	не выявлено	<input type="checkbox"/>
12	CMV**	не выявлено	<input type="checkbox"/>
13	HSV-1**	не выявлено	<input type="checkbox"/>



\* Абсолютный анализ Lg (X).

\*\* Качественный анализ.

## ПРИМЕР 4.

Пациентка 20 лет обратилась с жалобами на выделения из половых путей с неприятным запахом, усиливающимся после половых контактов, в течение 10 дней. Самостоятельно не лечилась, ИППП отрицает. Половой партнер постоянный, случайные половые контакты отрицает.

### **Результаты физикального обследования:**

Телосложение нормостеническое, половые органы развиты правильно, половая щель сомкнута.

Объективно при гинекологическом обследовании: слизистая оболочка влагалища бледно-розового цвета, не отечна, в задне-боковом своде густые сливкообразные выделения с «рыбным» запахом; слизистая оболочка шейки матки бледно-розового цвета, выделения из цервикального канала отсутствуют; рН — 5,5, проба с 10% КОН — положительная.

### **Результаты лабораторных исследований:**

Микроскопическое исследование: лейкоциты во влагалище — 2–5 в поле зрения, отношение полиморфноядерных лейкоцитов к клеткам плоского эпителия менее чем 1:1, обнаружены «ключевые» клетки; лейкоциты в цервикальном канале — 0–5 в поле зрения; *грам-диплококки*, *Trichomonas vaginalis* — не выявлены.

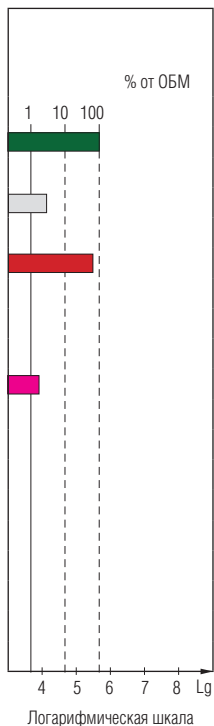
ПЦР в реальном времени «Фемофлор® Скрин»: выраженный дисбиоз (преобладание облигатно-анаэробных микроорганизмов).

**DS:** бактериальный вагиноз (другие невоспалительные болезни влагалища — № 89).

### **Вариант терапии:**

- орнидазол 500 мг 2 раза в сутки — 5 дней.

№	Наименование исследования	Результат		
		Количественный	Относительный Lg (X/ОБМ)	
	Контроль взятия материала	10 <sup>5.3</sup>	<input checked="" type="checkbox"/>	
1	Общая бактериальная масса	10 <sup>5.7</sup>	<input type="checkbox"/>	
НОРМОФЛОРА				
2	Lactobacillus spp.	10 <sup>4.2</sup>	-1,5 (3-4%)	<input checked="" type="checkbox"/>
Облигатно-анаэробные микроорганизмы				
3	Gardnerella vaginalis + Prevotella bivia + Porphyromonas spp.	10 <sup>5.6</sup>	-0,1 (63-85%)	<input checked="" type="checkbox"/>
Дрожжеподобные грибы				
4	Candida spp.*	не выявлено	<input type="checkbox"/>	
Микоплазмы				
5	Ureaplasma spp.*	10 <sup>3.9</sup>	<input checked="" type="checkbox"/>	
6	Mycoplasma hominis*	не выявлено	<input type="checkbox"/>	
Патогенные микроорганизмы				
7	Mycoplasma genitalium**	не выявлено	<input type="checkbox"/>	
8	Trichomonas vaginalis**	не выявлено	<input type="checkbox"/>	
9	Neisseria gonorrhoeae**	не выявлено	<input type="checkbox"/>	
10	Chlamydia trachomatis**	не выявлено	<input type="checkbox"/>	
11	HSV-2**	не выявлено	<input type="checkbox"/>	
12	CMV**	не выявлено	<input type="checkbox"/>	
13	HSV-1**	не выявлено	<input type="checkbox"/>	




\* Абсолютный анализ Lg (X).

\*\* Качественный анализ.

# О чем говорят мужчины?



# О чем мечтают женщины?



Любовь — это энергия жизни. Роберт Браунинг

## Инновационные разработки для клинической практики

### Андрофлор®

количественный ПЦР-анализ  
репродуктивно значимых инфекций

### Генетические исследования

выявление наследственных факторов  
нарушения репродукции

### Фемофлор®

диагностикум микрофлоры,  
победитель премий «Призвание» и Prix Galien Russia

### ИммуКвантэкс®

оценка локального воспаления

### Квант

количественный тест на 21 тип ВПЧ

### Пол плода/Резус-фактор плода

неинвазивное определение по крови матери

Версия 200-1

